最近話題になった広東住血線虫について

平成12年6月11日付け（琉球新報）で「広東住血線虫で髄膜脳炎、米7歳女児が死亡」とのマスコミ報道がありました。今回、広東住血線虫（ｶﾝﾄﾝｼﾞｭｳｹｯｾﾝﾁｭｳ）とはどういう寄生虫か？どのように感染するのか？我が国での発生状況及び予防法等について報告します。

1．広東住血線虫とは？

軟体動物（カタツムリ、ナメクジ等）を中間宿主するネズミの寄生虫です。人への感染は中間宿主のカタツムリ、ナメクジや待機宿主のカエル、トカゲ等に潜む第Ⅲ期幼虫（感染幼虫）を経口的に摂取して起こります。

2．症状

2週間程度の潜伏期後、急激に発症し、髄膜刺激症状や脳実質障害による障害が出現し、髄液には好酸球が増加するのが特徴です。発病初期には激しい頭痛で始まり、軽度の発熱、悪心、嘔吐、嗜眠、頚背部の硬直、知覚異常等が出現し、時には視力障害を呈します。本症例の重症度は感染した幼虫数によって左右されます。

3．広東住血線虫症の発生状況

本症は1960年代頃から人畜共通の幼虫移行症として注目され、我が国では1970～99年までに凡そ40名が発生し、その内、半数以上の22名が沖縄県に関係しています。感染源は沖縄本島ではアフリカマイマイ、宮古島ではアフリカマイマイ、アシヒダナメクジ、アジアヒキガエル等が、本土ではナメクジとアフリカマイマイが疑われていますが、感染源が不明も数例あります。その他にインドネシアや台湾で感染した人も各1名あります。これまで本県で発生した症例では民間療法としてアフリカマイマイやアシヒダナメクジを生食した患者に失明したのが2例（両眼：1名、片眼：1名）見られますが、他の多くは軟体動物との接触者が殆どを占め、本症の発生はこれまで希な症例と認識されています。しかし、近年の症例では我が国でも初めての死亡例が報告され、また眼底から虫体が摘出されながら典型的な髄膜炎症状を呈しない患者や感染源の特定できない軽症例の患者が多発しています。特に広東住血線虫の浸淫地である本県では留意が必要です。

4．予防

（1）広東住血線虫の感染を防ぐにはアフリカマイマイ、ナメクジ、カエル、トカゲ等は生食しないことです。特に幼児等では注意が必要です。

（2）アフリカマイマイ、ナメクジ等が生きている状態では素手で触ってもそれ程心配する事はありませが、死んだマイマイやナメクジ類は絶対に素手では触らないようにしましょう。万一触ったりした時には直ぐに手洗いしましょう。

（3）広東住血線虫は実験的には傷口からも経口感染同様に100％感染し、無傷でも少数ながら感染の危険性があります。

（4）野菜類は死んだナメクジから遊出した幼虫が付着する事も十分に考えられ、生食する時には丁寧に水洗することです。

（微生物室）

写真1：広東住血線虫の第3期幼虫（感染幼虫）

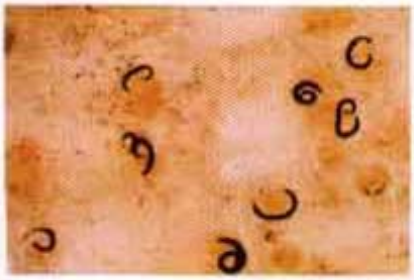

写真2：アフリカマイマイの外套膜に寄生する感染幼虫

写真3：シュリマイマイ

写真4：アシヒダナメクジ

写真5：コウラナメクジ

写真6：アジアヒキガエル